

APPORT DE LA PODOMÉTRIE ÉLECTRONIQUE DANS LE CADRE DU SUIVI POST-OPÉRAIRE DES PIEDS OPÉRÉS DE DOUBLE ARTHRODÈSE

P. BISACCIA¹, L. COUVERCHEL², N. PASSUTI¹

La podométrie électronique est une technique connue déjà depuis plusieurs années et qui suscite actuellement un regain d'intérêt. Nous avons voulu tester la fiabilité de cet examen appliqué à des patients opérés d'arthrodèse du couple de torsion.

Le podomètre permet, de façon particulièrement simple et peu coûteuse, de localiser et de quantifier les zones d'hyperappui, même s'il n'y a plus de durillon, de caractériser le type de pied, et de montrer l'existence ou la persistance d'un varus ou d'un valgus de l'arrière-pied ainsi que leurs conséquences dynamiques sur le déroulé du pas.

Ceci représente une aide appréciable dans le suivi de ces patients chez qui la gêne est parfois difficile à analyser à distance de l'intervention, et chez qui les facteurs subjectifs, notamment en cas d'accident du travail, sont à prendre en compte.

Cet examen réalisé en pré-opératoire, devrait permettre également d'affiner les indications, surtout en ce qui concerne les gestes associés à l'intervention principale, comme par exemple l'ostéotomie de relèvement du premier métatarsien.

Keywords : electrical podometry ; postoperative triple arthrodesis.

Mots-clés : podométrie électronique ; postopératoire double arthrodèse.

INTRODUCTION

Nous avons étudié rétrospectivement 15 patients opérés de double arthrodèse du pied selon une technique proche de celle de Méary et chez qui nous avons réalisé des empreintes baropodométriques, statiques et dynamiques. Les patients

avaient été opérés longtemps auparavant (recul moyen de 7 ans), ce qui explique qu'ils n'aient pu bénéficier d'une étude baropodométrique en pré-opératoire.

Notre but est de nous assurer que les informations fournies par le baropodomètre électronique sont bien superposables aux données des examens clinique, podoscopique et radiographique, et de préciser la place de cet examen dans le suivi de ces patients.

MATÉRIEL ET MÉTHODES

A. Historique

Dès 1873 avec Marey (9) qui crée une «semelle enregistreuse» et Demeny (9), en 1892, à l'aide de sa «plate-forme dynamométrique», on commence à s'intéresser à l'enregistrement des pressions plantaires d'appui, avec pour objectif, l'étude de la marche.

Au début de ce siècle, Amar (9), en 1916, crée un «trottoir dynamométrique» qui enregistre les forces dans 4 directions (verticale, horizontale, latérale externe et latérale interne).

En 1947, Schwartz (9) imagine une méthode oscillographique en utilisant des capteurs piézo-électriques, étalonnés et disposés sous la plante des pieds. En 1952, Cunningham (9) met au point, en remplacement de la prothèse d'un amputé, un «pilon dynamométrique»

¹ Clinique de Chirurgie Orthopédique, Hôpital St Jacques, Nantes, France.

² Service de Médecine du Sport, Hôtel Dieu, Nantes, France.

Correspondance et tirés à part : P. Bisaccia.

mesurant les forces de réaction du sol à l'appui ainsi que les efforts que subit le membre artificiel. En 1962, alors que Carlson (9) associe à l'étude sur plate-forme dynamométrique un enregistrement électromyographique, Taillard imagine un dispositif d'enregistrement de l'activité musculaire durant la marche appelé électromyocinésigraphie. En 1966, Rabischong et Lapeyrie (9) utilisent l'électropodographie avec 4 capteurs à jauge pour les enregistrements statiques, et en disposant 8 capteurs dans une semelle ou en utilisant un tapis dynamométrique, pour les enregistrements dynamiques. Enfin, en 1983, Peruchon (9) met au point des semelles sensibles, disposées dans des chaussures à fond plat et constituées de «peau artificielle», elle-même composée d'un circuit imprimé souple, comportant 256 électrodes circulaires, collées sur une plaque de mousse d'élastomère conducteur.

B. Le podomètre électronique

L'appareil utilisé pour notre étude est un détecteur de force transformé en capteur de pression par un asservissement informatique. Il est constitué d'une platine composée de 1024 électrodes disposées sur une surface plane sous la forme d'une grille de 32 lignes sur 32 colonnes. Chaque élément de mesure fait 1 cm², valeur du pouvoir de résolution de l'appareil. La plate-forme comporte un revêtement sensible à l'écrasement ou «peau artificielle» utilisable à partir de quelques g/cm². Alimenté à tension constante, le courant passant à travers chaque électrode est modulé en fonction de l'épaisseur du revêtement et donc directement corrélé à la pression locale exercée.

Différents paramètres sont entrés manuellement (âge, taille, poids du sujet).

1. Étude statique

On demande au sujet de se tenir debout en appui bipodal le regard bien horizontal, les pieds étant légèrement écartés tout en faisant un angle d'environ 20°, ouvert en avant. La machine va effectuer une prise d'empreinte plantaire instantanée.

L'appareil fournit alors des données (3) telles que la superficie de contact, la pression maximale d'appui (en g/cm²), la poussée (en kg et en pourcentage), enfin une image de l'empreinte des deux pieds (fig. 1), avec visualisation du point précis localisant la zone de pression maximale ainsi que la projection du centre de gravité au sol. Chaque point de cette empreinte correspond à un pourcentage de la pression maximale. On peut ainsi très facilement repérer et quantifier les zones d'hyper- et d'hypoappui.

2. Étude dynamique de la marche

Le podomètre électronique permet, à l'aide de son capteur inclus dans un tapis de marche, l'enregistrement de toute la phase d'appui au sol. Le contact du pied avec le capteur déclenche l'enregistrement d'une durée maximale de 1500 msec, temps pendant lequel sont définis environ 40 instantanés des pressions, qui sont analysés secondairement. L'enregistrement réalisé est unilatéral ; il débute à 0% du cycle et se termine à 65%, c'est à dire à la fin du deuxième double-appui.

Pour le second pied, on recommence la manœuvre.

L'appareil fournit différentes informations (4), dont la représentation graphique globale du déroulé du pas sur une quarantaine d'images, la surface maximale (en cm²), la pression maximale (en g/cm²), les courbes du déroulé du pas et une image de synthèse dynamique (fig. 2), qui est la représentation de l'évolution, au cours du déroulé, du barycentre et des pressions maximales. Les courbes du déroulé du pas sont au nombre de trois :

— la courbe de rotation du pied (supination/pronation) représente l'évolution au cours du temps de l'écart latéral du barycentre des pressions par rapport à un axe antéro-postérieur calculé du pied.

— la courbe des vitesses au cours du déroulé ; ces dernières sont inversement proportionnelles aux temps de contact au sol d'une partie du pied. Plus ce temps est court, plus la vitesse instantanée est élevée. Cette mesure peut détecter les esquives anormales du pas, signant en général l'existence d'un temps douloureux dans le déroulé.

— la courbe de pression maximale (fig. 3) représentant l'évolution de la pression maximale au cours du déroulé. De façon physiologique cette courbe a un aspect en «double-bosse», reflétant l'appui talonnier puis l'appui métatarsien. Les valeurs de pressions mesurées paraissent plus basses que celles enregistrées au cours de la marche par d'autres techniques ; ceci est dû au temps de réponse à l'écrasement de la mousse conductrice, avec comme conséquence une minoration de ces valeurs.

3. Le logiciel d'utilisation a été fourni par la société MIDI-CAPTEUR. Il a été totalement remanié par notre équipe informatique (Microsoft QuickBasic et Assembleur).

4. La marge d'erreur sur la mesure, annoncée par le constructeur, est de l'ordre de 10 à 15% ; elle est essentiellement due à la réponse de la mousse. Le problème de l'étalonnage est en cours de règlement.

DATE : 18/02/92		ANALYSE STATIQUE	
NOM : ██████████		PRENOM : ██████████	
NUMERO IDENTIFICATION : ██████████			
ADRESSE :			
DATE DE NAISSANCE : 02/02/74		AGE : 18	
POIDS : 68,0 Kg		TAILLE : 1,68 m	
PRESSION MAXI : 779 gr/cm2		SUPERFICIE TOTALE : 224 cm2	
<p>POUSSEE GAUCHE</p> <p>-----</p> <p>ANTE: 25,6 % 17,4 Kg P.MOY 44,34 %</p> <p>POST: 23,8 % 16,2 Kg 55,66 %</p> <p>TOT: 49,4 % 33,6 Kg</p>		<p>POUSSEE DROITE</p> <p>-----</p> <p>ANTE: 25,0 % 17,0 Kg P.MOY 42,51 %</p> <p>POST: 25,6 % 17,4 Kg 57,49 %</p> <p>TOT: 50,6 % 34,4 Kg</p>	
<p>SUPERFICIE GAUCHE</p> <p>-----</p> <p>ANTERIEURE : 62 cm2</p> <p>POSTERIEURE : 46 cm2</p> <p>TOTAL : 108 cm2</p>		<p>SUPERFICIE DROITE</p> <p>-----</p> <p>ANTERIEURE : 66 cm2</p> <p>POSTERIEURE : 50 cm2</p> <p>TOTAL : 116 cm2</p>	

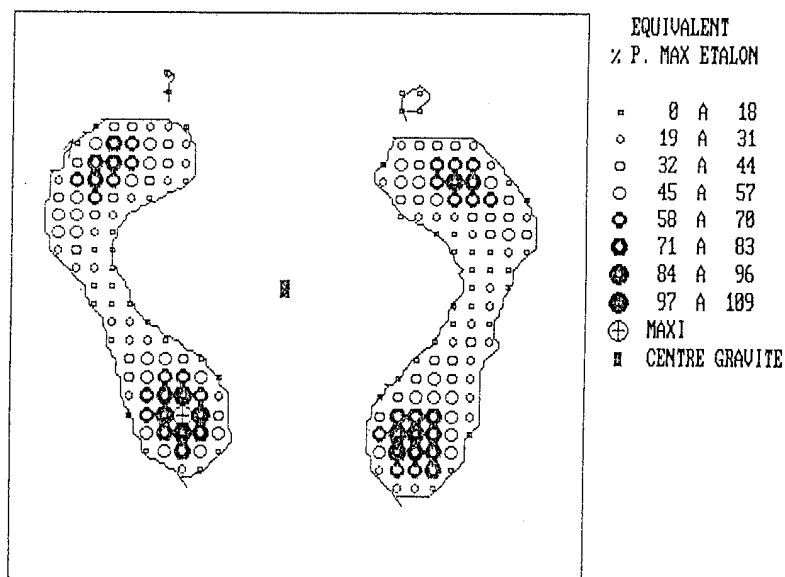


Fig. 1. — Données fournies par le podomètre électronique en statique.

5. La poussée correspond à la charge supportée par chaque pied. Il s'agit de la somme des pressions rapportée à la surface d'appui.

C. Les patients

Nous avons réalisé cette étude rétrospective sur un échantillon de 15 patients opérés de double arthrodèse (soit 16 pieds opérés). Les indications opératoires sont regroupées dans le tableau. Une étude préopératoire

aurait été très intéressante mais le matériel de podométrie électronique utilisé n'existait pas lors de la réalisation de ces arthrodèses du couple de torsion. Les patients ainsi opérés actuellement dans le service bénéficient pour la plupart de cet examen en préopératoire.

La technique d'arthrodèse est inspirée de celle de Méary mais par une voie antéro-externe verticale qui nous a donné entière satisfaction en diminuant le nombre de complications cutanées qui sont classiques sur des incisions de type Ducroquet-Launay. L'arthro-

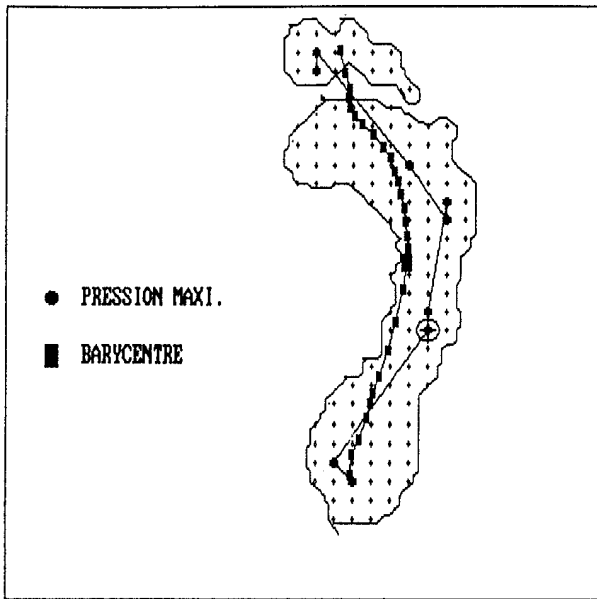


Fig. 2. — Image de synthèse dynamique d'un pied normal.

Nom : ██████████
 Date examen : 18-02-92 Num. ident. : ██████████
 Poids : 63,3 KG Taille : 1,68 M
 Test n° : 1 Temps acq. : 0,770 sec
 Surf. max : 63 CM² Image : 12
 Press. max : 850 G/CM² Image : 22

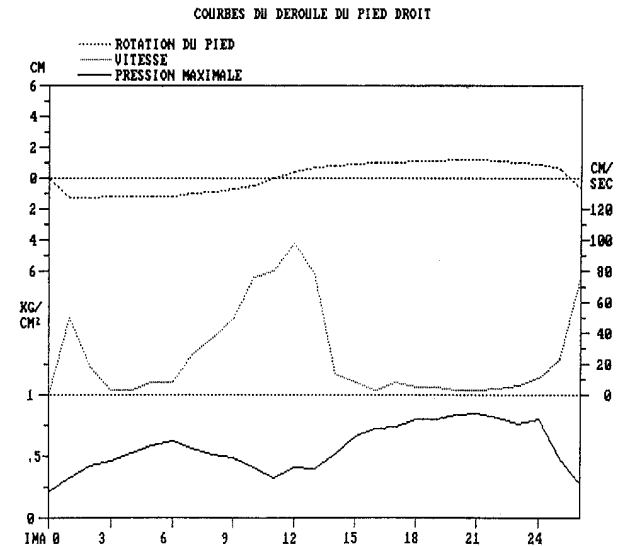


Fig. 3. — Courbes du déroulé du pas d'un pied normal.

Récapitulatif des indications opératoires

	Étiologies	Côté
1	Atteinte rhumatismale inflammatoire	Droit
2	Amyotrophie de Charcot-Marie-Tooth	Gauche
3	Amyotrophie de Charcot-Marie-Tooth	Droit
4	Pied creux essentiel	Droit
5	Fracture du calcanéum	Droit
6	Paralysie du nerf fibulaire	Gauche
7	Fracture du calcanéum	Gauche
8	Pied bot varus équin	Gauche
9	Fracture de l'os naviculaire & luxation médiotarsienne	Droit
10	Fracture du calcanéum	Gauche
11	Arthrose sus-talaire et médio-tarsienne	Gauche
12	Pied plat valgus	Gauche
13	Pied creux essentiel	Droit
14	Pied bot varus équin	Droit
15	Infirmité motrice cérébrale	Gauche
16	Fracture du calcanéum	Gauche

dèse est ensuite montée par une vis talo-calcanéenne et deux agrafes, l'une talo-naviculaire, l'autre calcanéo-cuboïdienne.

Le patient souffrant d'amyotrophie de Charcot-Marie-Tooth a été opéré des deux côtés.

L'examineur a effectué l'examen baropodométrique sans connaître le motif de l'intervention, et a interprété les résultats sans avoir eu connaissance des données

de l'examen clinique ou radiographique. La confrontation «clinicopodométrique» fut réalisée dans un second temps.

RÉSULTATS

a. Étude statique

* les images d'hyperappui :

— Dans tous les cas où existaient des durillons objectivés cliniquement (c'est-à-dire 3 fois/16), l'empreinte podométrique les localise précisément.

— Sur 4 pieds, dont les deux pieds du patient atteint d'amyotrophie de Charcot-Marie-Tooth, on pouvait noter des douleurs plantaires d'hyperappui sous certaines têtes métatarsiennes sans aucun durillon en regard. Le podomètre a pourtant localisé précisément ces zones d'hyperpression correspondant exactement aux régions douloureuses.

— Les 9 autres patients n'avaient aucun durillon et la podométrie n'objectivait pas d'hyperappui.

* la caractérisation du type de pied :

— Les images de l’empreinte statique données par le podomètre sont morphologiquement identiques à l’empreinte du podoscope 12 fois/16.

— Chez le patient atteint de maladie de Charcot-Marie-Tooth, des troubles de l’équilibre nous ont empêché d’obtenir une image podoscopique.

Lorsqu’il existe un tendon d’Achille court ou un triceps spastique, l’image statique montre, de façon évidente, un hypoappui talonnier (fig. 4).

* les griffes d’orteil :

Elles ne sont pas détectables directement au podomètre, mais elles se présentent soit comme un hyperappui pulpaire, soit comme un hyperap-

pui sous une tête métatarsienne sans appui sous l’orteil.

* l’angle d’attaque du 1^{er} métatarsien :

3 patients sur 16 présentent une chute importante du premier métatarsien. Le podomètre montre 1 fois un aspect de pied creux, une fois un hyperappui sous la 1^{re} tête métatarsienne et 1 fois un appui visible sous le gros orteil.

b. Étude dynamique

L’image synthétique va montrer une attaque talonnaire du pas très latérale en cas de varus calcanéen, médiale en cas de valgus calcanéen (fig. 5).

DATE : 18/02/92		ANALYSE STATIQUE	
NOM : ██████████		PRENOM : ██████████	
NUMÉRO IDENTIFICATION : ██████████			
ADRESSE :			
DATE DE NAISSANCE : 06/09/20		AGE : 70	
POIDS : 55,0 Kg		TAILLE : 1,46 m	
PRESSION MAXI : 1366 gr/cm2		SUPERFICIE TOTALE : 114 cm2	
POUSSEE GAUCHE		POUSSEE DROITE	
ANTE: 40,5 %	22,3 Kg	ANTE: 20,4 %	11,2 Kg
POST: 0,2 %	0,1 Kg	POST: 38,9 %	21,4 Kg
TOT: 40,7 %	22,4 Kg	TOT: 59,3 %	32,6 Kg
P. MOY 85,15 %		P. MOY 45,64 %	
SUPERFICIE GAUCHE		SUPERFICIE DROITE	
ANTERIEURE :	35 cm2	ANTERIEURE :	30 cm2
POSTERIEURE :	1 cm2	POSTERIEURE :	28 cm2
TOTAL :	36 cm2	TOTAL :	78 cm2

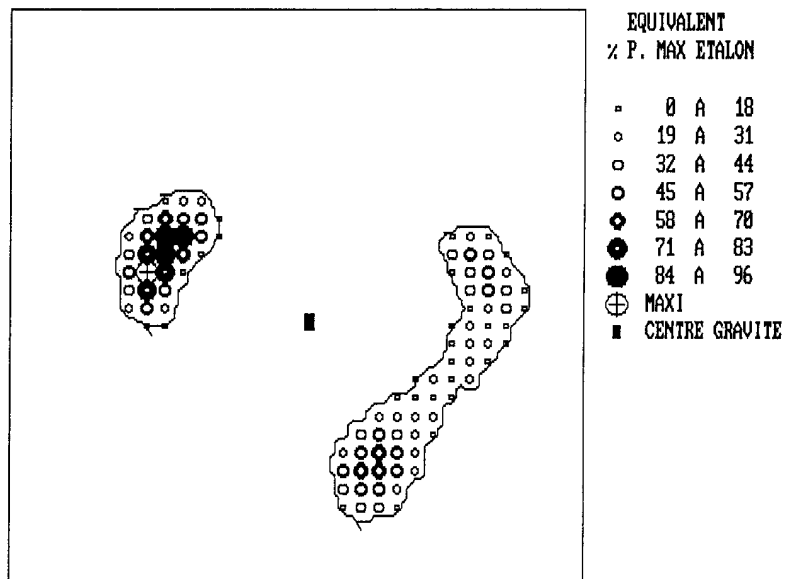


Fig. 4. — Image statique d’un hypoappui talonnier gauche.

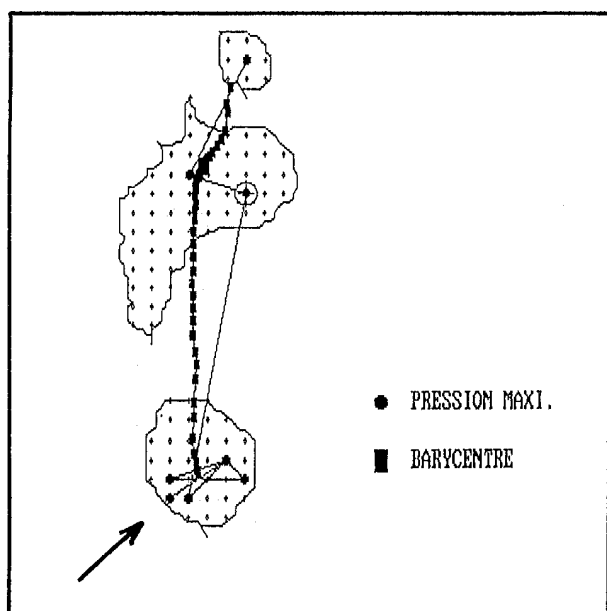


Fig. 5. — Attaque latérale du pas sur l'image de synthèse dynamique.

— 11 fois sur 16, les données de la podométrie cadrent avec l'axe de l'arrière-pied mesuré radiographiquement par la méthode de Djian sur un cliché de Méary.

— 5 fois sur 16, les résultats podométriques sont ininterprétables car l'attaque du pas ne se fait pas par le talon ; on ne peut donc pas en déduire l'axe de l'arrière-pied.

DISCUSSION

Peu d'études ont été publiées sur le baropodomètre électronique et ses applications (6, 7, 8). Trois d'entre elles ont retenu notre attention, bien que non contrôlées et portant sur peu de cas ; elles s'intéressent aux variations des pressions plantaires après chirurgie du pied.

Azroun (1) étudie les pressions plantaires chez 6 patients après amputation trans-métatarsienne. Il constate que la surface du pied amputé, en dynamique, est beaucoup plus grande que la surface de ce même pied en statique. La pression maximum sur les pieds opérés augmente beaucoup plus, en dynamique, que pour les pieds sains. En statique, le centre de gravité se déplace du côté sain.

Le travail de Barmont (2), portant sur l'utilisation du podomètre électronique dans les reprises d'appui en orthopédie chez 16 patients, là encore, n'est pas statistique, mais plutôt descriptif. Les interventions sur les membres inférieurs sont diverses : ostéotomie, plaques vissées, clou-plaque, enclouage de Ender, amputation de cuisse. Au stade initial de la remise en charge entre barres parallèles, il existe un appui important du membre opéré en statique, pouvant être expliqué par la stabilité procurée par les barres, appui confirmé en dynamique. Avec les cannes, l'évolution se fait vers une réduction de l'appui côté sain, accompagné d'une diminution de l'écart entre les poids droit et gauche. La décharge générale est obtenue vers le 15^e jour. De même, on observe une augmentation dans le temps de la surface d'appui s'équilibrant de part et d'autre au 15^e jour. La visualisation de zones de surpression permet un effet «feed back» avec correction des appuis.

Libotte M. *et al.* (5) ont fait un travail intéressant colligeant 550 cas de podométrie électronique réalisée sur des étiologies très diverses mais malheureusement sans analyse par pathologie alors que des tendances significatives auraient pu se dégager d'un nombre aussi élevé de patients.

Pour ce qui est de notre étude :

a. Étude statique

* le podomètre électronique est fiable :

— lorsqu'il s'agit de localiser et de quantifier les hyperappuis, même quand il n'y a aucun durillon,

— et lorsqu'il s'agit de caractériser le type du pied.

* le podomètre n'est pas fiable pour la mise en évidence des griffes d'orteil. Ceci est dû à la limite de résolution de l'appareil qui est de 1 cm², surface supérieure à celle de l'appui pulpaire.

— le podomètre est peu fiable pour détecter une chute du 1^{er} métatarsien qui va se traduire par 3 sortes d'images statiques :

— un aspect de pied creux,

— un hyperappui sous la première tête métatarsienne,

— un appui sous la pulpe de la deuxième phalange du gros orteil.

b. Étude dynamique

Le podomètre électronique est très fiable pour objectiver un varus ou un valgus dynamique de l'arrière-pied au cours du déroulement du pas, à condition, bien-sûr, que l'attaque du pas se fasse par le talon.

c. Intérêt pour le suivi de nos patients

Étudions quelques exemples démonstratifs.

Un patient opéré de double arthrodèse pour douleurs sur pied plat valgus gauche isolé. En pré-opératoire, son empreinte sur podoscope le classe dans les pieds plats de type 3. La podométrie électronique pratiquée 2 ans après l'intervention montre une empreinte statique normale, comme celle du pied sain controlatéral. Les données dynamiques peuvent également être considérées comme normales ; la courbe des pressions maximales est harmonieuse, en double bosse, et l'image de synthèse est tout à fait correcte avec notamment une attaque du pas en plein centre du talon. Le patient ne souffre pas et a été classé dans les excellents résultats d'une série de 92 pieds opérés de double arthrodèse.

Prenons maintenant l'exemple d'une patiente souffrant d'un pied creux droit, étiqueté essentiel, avec un varus calcanéen net. La double arthrodèse a corrigé ce varus. De même, l'empreinte statique confirme la disparition du cavus plantaire à droite (fig. 6) ; l'hyperpression dans la zone cuboïdienne traduit une petite hypercorrection mais qui est restée asymptomatique. L'image de synthèse dynamique montre une attaque du pas parfaitement centrée sur le talon (fig. 7), ainsi qu'une répartition harmonieuse des pressions maximales qui ont, sur la courbe, un aspect typique en double bosse (fig. 8). Sur l'empreinte statique on peut voir un maximum des pressions dans la région cuboïdienne qui traduit une réduction trop importante du cavus dans la partie externe du médio-pied.

Chez un autre patient, qui souffrait d'un pied creux essentiel bilatéral, ont été effectuées une double arthrodèse à droite et une tarsectomie à

gauche. Sur l'image de synthèse à droite (fig. 9), la correction est évidente avec une attaque talonnière plutôt médiale (l'axe de l'arrière-pied mesuré radiographiquement par la méthode de Djian est à 10° de valgus (fig. 13)). Il existe sur la courbe des pressions maximales un aspect en «double bosse» (fig. 10), témoignant du caractère harmonieux du déroulé du pas, ceci malgré l'arthrodèse de la sous-talaire et de la médio-tarsienne. À gauche, avec une articulation sous-talaire souple et un valgus calcanéen satisfaisant, nous découvrons sur l'image de synthèse (fig. 11) une attaque talonnière latérale externe, qui est le témoin d'un varus dynamique de l'arrière-pied. Nous remarquons ici l'absence de «double bosse» sur la courbe des pressions maximales (fig. 12). En effet, ce patient souffre du côté gauche et la douleur qu'il ressent est responsable d'une diminution des pressions et d'une augmentation de la vitesse lors de l'appui talonnier.

CONCLUSION

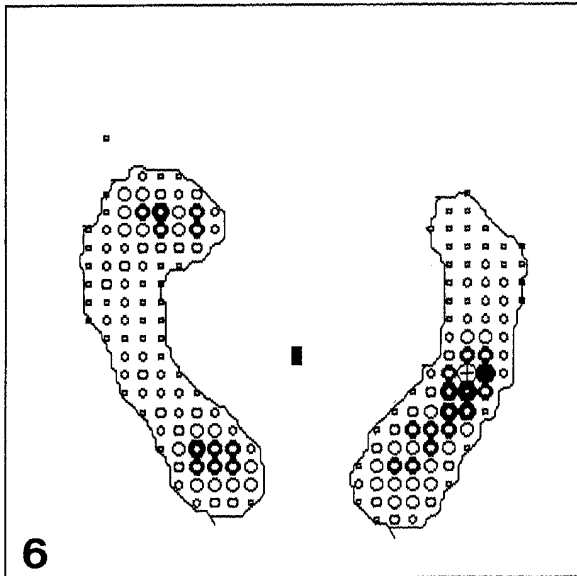
La podométrie électronique est une approche clinique originale chez les patients opérés de double arthrodèse. Il s'agit là, à notre connaissance de la première série sur ce type d'intervention.

Cet examen, à notre sens, présente de nombreux intérêts.

Tout d'abord, l'empreinte statique fournie par le podomètre électronique est morphologiquement identique à celle du podoscope ; il est donc aisé d'en conserver une image, ce qui n'est pas le cas avec le podoscope classique. Cette trace écrite permet d'apprécier la correction chirurgicale et de suivre l'évolution de l'empreinte plantaire au cours du temps.

D'autre part, cet examen permet de quantifier les zones d'hyperappui douloureuses, sous les têtes métatarsiennes par exemple. Même lorsque le traitement local (pédicurie ou semelles par exemple) a fait disparaître les durillons, le podomètre électronique montre exactement les zones douloureuses et aide à orienter l'indication chirurgicale. On pourra ainsi proposer une intervention de Helal dans les cas de dysharmonie de longueur avec hyperappui sous les têtes métatarsiennes moyennes, une ostéotomie de relèvement du pre-

DATE : 18/02/92		ANALYSE STATIQUE	
NOM : ██████████		PRENOM : ██████████	
NUMERO IDENTIFICATION : ██████████			
ADRESSE :			
DATE DE NAISSANCE : 14/02/32		AGE : 59	
POIDS : 60,0 Kg		TAILLE : 1,52 m	
PRESSION MAXI : 831 gr/cm ²		SUPERFICIE TOTALE : 212 cm ²	
POUSSEE GAUCHE		POUSSEE DROITE	
ANTE: 27,8 %	16,7 Kg	P. MOY 43,87 %	15,6 %
POST: 32,8 %	19,7 Kg	56,13 %	20,4 Kg
TOT: 50,6 %	30,4 Kg		29,6 Kg
SUPERFICIE GAUCHE		SUPERFICIE DROITE	
ANTERIEURE : 67 cm ²		ANTERIEURE : 50 cm ²	
POSTERIEURE : 43 cm ²		POSTERIEURE : 32 cm ²	
TOTAL : 110 cm ²		TOTAL : 102 cm ²	



- EQUIVALENT**
% P. MAX ETALON
- 0 A 18
 - 19 A 31
 - 32 A 44
 - 45 A 57
 - 58 A 70
 - 71 A 83
 - 84 A 96
 - 97 A 109
 - ⊕ MAXI
 - CENTRE GRAVITE

Fig. 6. — Disparition post-opératoire du cavus plantaire droit.

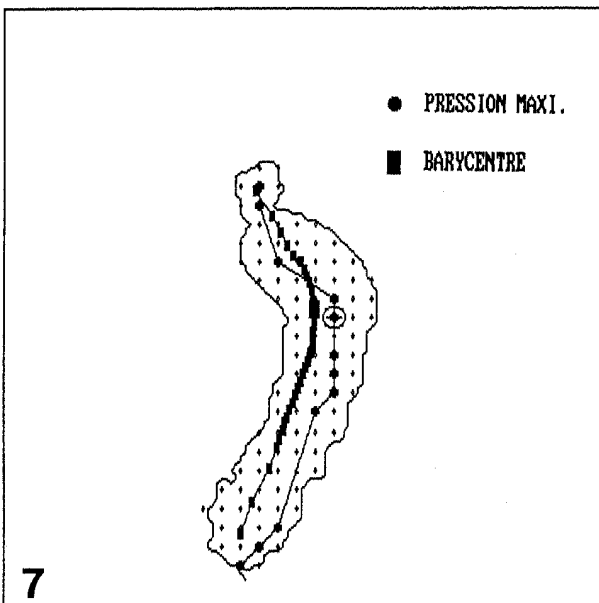
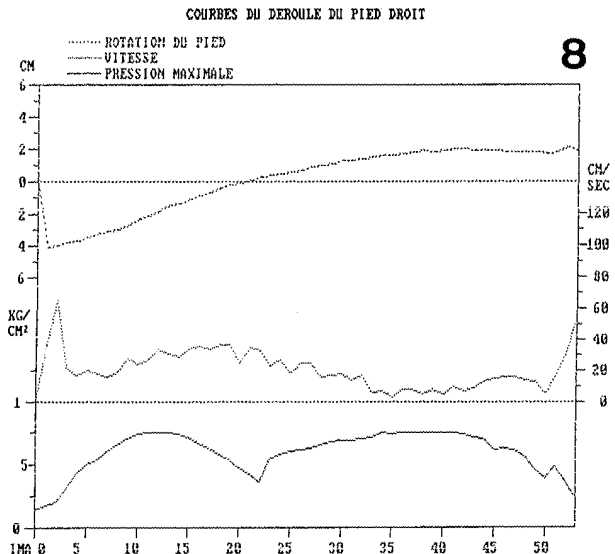


Fig. 7. — Attaque du pas bien centrée sur l'image de synthèse dynamique.

Fig. 8. — Courbe des pressions maximales en «double bosse».

Nom : ██████████ Num. ident. : ██████████
 Date examen : 01-08-91 Taille : 1,52 m
 Poids : 60,0 KG Temps acq. : 0,609 sec
 Test n° : 2 Image : 11
 Surf. max : 67 CM² Image : 27
 Press. max : 787 G/CM²



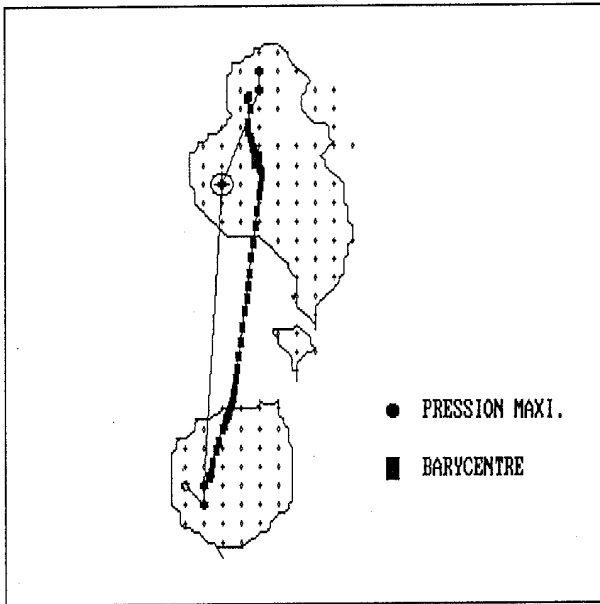


Fig. 9. — Attaque talonnière médiale sur l'image de synthèse dynamique.

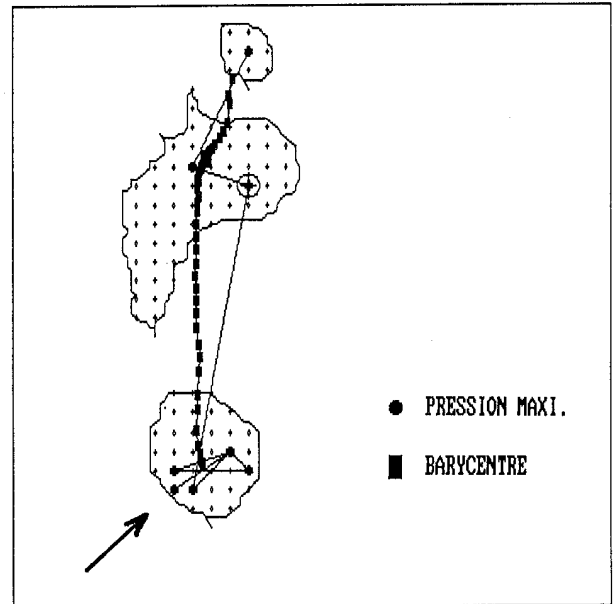


Fig. 11. — Attaque talonnière latérale sur l'image de synthèse dynamique.

Nom : ██████████
 Date examen : 05-08-91 Num. ident. : ██████████
 Poids : 68,0 KG Taille : 1,76 M
 Test n° : 1 Temps acc. : 0,879 sec
 Surf.max : 108 CM² Image : 23
 Press.max : 822 G/CM² Image : 41

COURBES DU DEROULE DU PIED DROIT

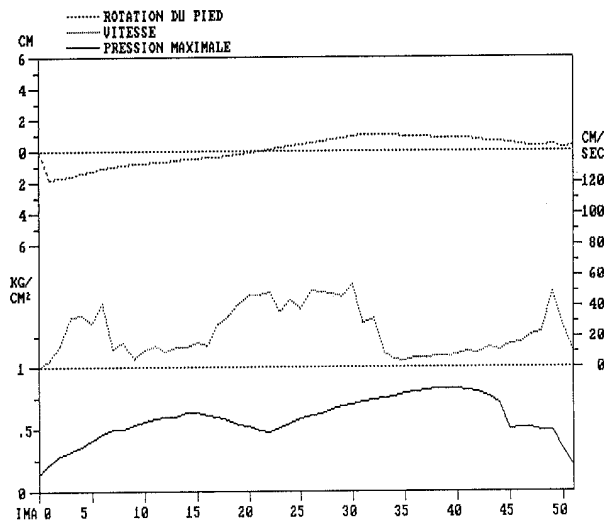


Fig. 10. — Courbe des pressions maximales en «double bosse».

Nom : ██████████
 Date examen : 05-08-91 Num. ident. : ██████████
 Poids : 68,0 KG Taille : 1,76 M
 Test n° : 2 Temps acc. : 0,930 sec
 Surf.max : 92 CM² Image : 16
 Press.max : 964 G/CM² Image : 40

COURBES DU DEROULE DU PIED GAUCHE

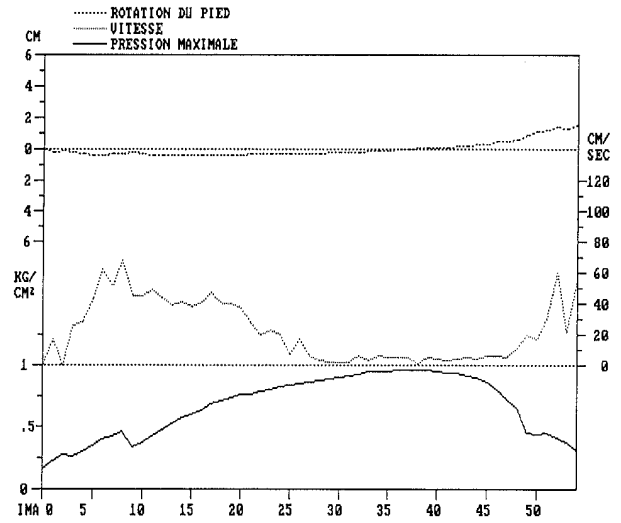


Fig. 12. — Absence de «double-bosse» sur la courbe des pressions maximales.

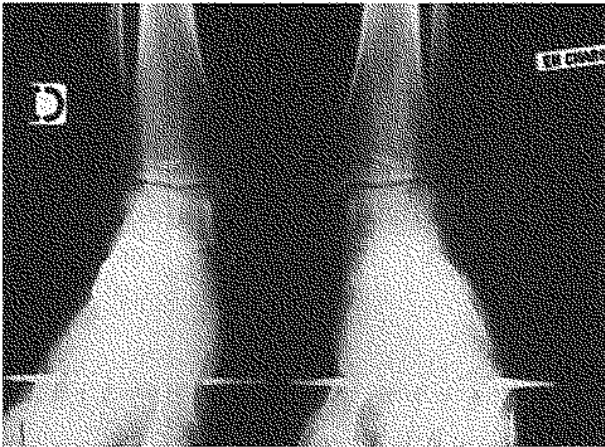


Fig. 13. — Valgus de l'arrière-pied à 10° sur le cliché de Méary.

mier métatarsien en cas d'hyperappui sous la tête de ce métatarsien, et une cure de griffe d'orteil sur des hyperappuis localisés.

Enfin, et à condition qu'elle soit effectuée en pré et en post-opératoire et que l'attaque du pas soit talonnière, la podométrie électronique permet de contrôler l'effet dynamique de la correction chirurgicale effectuée sur l'arrière-pied. On connaît l'importance de cette correction sur le déroulement du pas ; tout varus de l'arrière-pied étant particulièrement mal supporté par les patients opérés de double-arthrodèse du pied, quelle que soit l'étiologie.

BIBLIOGRAPHIE

1. Azroun B. Étude sur podomètre électronique des pressions plantaires lors d'amputations trans-métatarsiennes. Mémoire, Université Claude Bernard, Lyon I, 1985.
2. Barmont A. Essai d'utilisation du podomètre électronique dans les reprises d'appui en orthopédie. Mémoire, Faculté de médecine de Marseille, 1985.
3. Bel J. C. Statique plantaire, dynamique de la marche, par baropodométrie computerisée. Mémoire, UER Biol. humaine Lyon, 1986.
4. Garin L. Recherches de valeurs théoriques des empreintes plantaires ; le podomètre électronique. Mémoire, A.E.U. Biomécanique, 1986.
5. Libotte M., Zygas P., Giudici S., Noel B. Podométrie électronique, deux années d'expérience : rapport préliminaire. Acta Orthop. Belg., 1992, 58, 442-452.

6. Peruchon E., Julian J. M., Rabischong P. Wearable unrestraining footprint analysis system. Application to human gait study. Méd. Biol. Eng. Comput., 1989, 27, 557-565.
7. Steinfeld G., Sneppe R. Podométrie électronique. Application à la chirurgie de l'avant-pied. Rhumatologie, 1975, 5, 47-66.
8. Weber J. L., Bonneville P., Clot J., Mansat M., Guiraud-Chaumeil B. Étude de l'empreinte plantaire au baropodomètre. Évolution de l'enfant à l'adulte. Rev. Med. Toulouse, 1983, 1, 217-223.
9. Manuel de fonctionnement et de maintenance. Podomètre électronique P.E.L. 38 P3, Toulouse Midi Capteurs S.A.

SAMENVATTING

P. BISACCIA, L. COUVERCHEL, N. PASSUTI.
Bijdrage van de elektronische podometrie bij de post-operatieve evaluatie van triple arthrodese van de voet.

Er is opnieuw belangstelling voor de elektronische podometrie, die reeds sedert meerdere jaren gekend staat. De auteurs hebben de betrouwbaarheid van dit onderzoek getest bij patiënten die geopereerd werden met een arthrodese van de tarsus. Met de podometer kunnen, zeer eenvoudig en zonder grote kosten, de zones van overdruk gekwantificeerd worden, zelfs wanneer er geen eelt aanwezig is ; het voettype en het bestaan of het resteren van een varus of een valgus van de achtervoet alsmede de weerslag op de dynamiek van de voet kunnen eveneens goed beoordeeld worden. Dit is een opmerkelijke hulp bij de evaluatie van patiënten, bij wie de hinder soms moeilijk te ontleden is, lang na de operatie en bij wie er eveneens subjectieve factoren, o.m. bij bedrijfsongelukken, in het spel zijn. Pre-operatief zou dit onderzoek de indicaties, vooral wat betreft geassocieerde gestes, moeten verscherpen, zoals vb. een osteotomie naar dorsaal van metatarsaal I.

SUMMARY

P. BISACCIA, L. COUVERCHEL, N. PASSUTI.
Contribution of electronic podometry to postoperative follow-up of feet treated by triple arthrodoses.

The resurgence of interest in electronic podometry, a technique known for many years, has led to its potential use for clinical evaluation. The authors assessed the reliability of the method by examining several patients after triple arthrodosis of the foot. Podometry offered a simple and inexpensive means of localizing and

quantifying the areas of increased pressure, even in cases of wart or corn removal, of characterizing the foot type, and of showing the appearance or persistence of varus or valgus of the heel and its dynamic effects on gait. This information may be useful in the follow-up of patients with pain that is difficult to analyze

postoperatively, especially in the case of occupational injury with increased subjective symptoms. This preoperative assessment may also give a more precise definition of the surgical indications, especially concerning technical details, as for example in realignment osteotomy of the first metatarsal.